

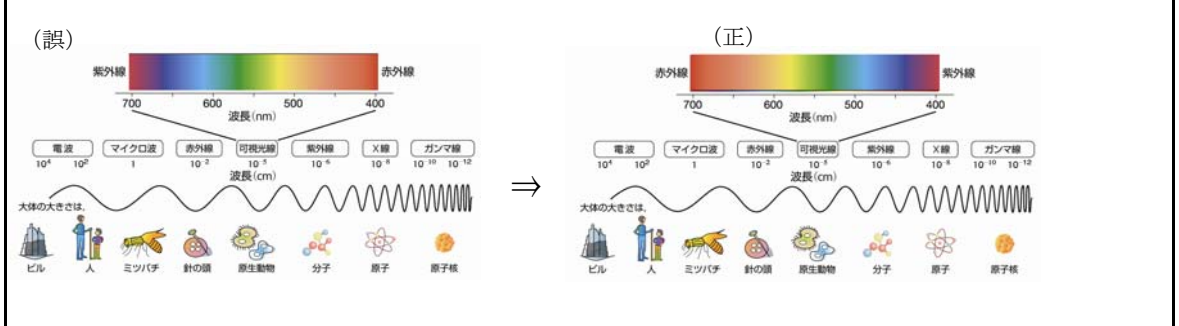
『獣医療におけるレーザー外科 実践の手引き』正誤表

この度は『獣医療におけるレーザー外科 実践の手引き』(2009年2月13日発行)をご購入いただきまして、誠にありがとうございます。本書に以下の誤りがございました。ここにお詫びいたしますとともに、下記の通り訂正いたします。

頁	該当項目	該当箇所	誤	⇒	正
242	Case Study 15b	—	犬の耳血腫	⇒	猫の耳血腫
		—	ゴールデン・レトリバー、去勢雄, 5歳齢	⇒	国内短毛種の猫, 去勢雄, 7歳齢
250	Case Study 18	—	猫の線維肉腫の切除術	⇒	犬の側方耳道切除術

また、原書に以下の誤りがございましたので、下記の通り訂正いたします。

頁	該当項目	該当箇所	誤	⇒	正
21	図1-1	—	下記参照	⇒	下記参照



監訳者註:メドトミジンの投与量について、日本語版の投与量は原書と同量ですが、監訳者は以下の投与量を推奨します。

該当箇所	監訳者の推奨投与量
P.126~129のメドトミジン投与量	mg/kg → μg/kg